

高齢発症の潰瘍性大腸炎の1症例

†井上 衛, 山村義治, 藤井貴章, 山崎真裕,
鶴山幸喜, 下尾和敏, 苗村健治, 小関忠尚

明治鍼灸大学 内科学教室

要旨：80歳で発症した男性の潰瘍性大腸炎の患者で、初診時は左側大腸炎型の中等症例と考えられた。治療として salazosulfapyridine や 5-aminosalicylic acid が無効で、唯一、副腎皮質ステロイドホルモンの内服療法が奏効して約2年間にわたり症状がコントロールされた。しかし、上気道炎・肺炎の併発を反復、やがて病勢も増悪・慢性化し、最後に全大腸炎型で重症・激症化した為に内科的治療の効なく死亡された。患者の全身状態が比較的良好な時期に待期的手術療法を選択すべきであったとも考えられ、80歳以上の高齢者で、しかも症状が比較的軽症な慢性期に、治療法の可能性を検討して的確に判断する難しさを痛感させられた症例であった。

緒 言

潰瘍性大腸炎（以下 UC と略）は粘血便、血性下痢、腹痛を主訴とし、慢性に経過する原因不明の大腸の難治性炎症性疾患である^{1,2)}。発症年齢は、男女とも20歳代が最も多く、65歳以上の高齢者には稀である。また治療に用いられる薬剤としては、salazosulfapyridine; SASP（商品名：サラゾピリン）やその改良型である 5-aminosalicylic acid; 5-ASA（商品名：ペンタサなど）が多いが、副腎皮質ステロイド剤（prednisolone; PSL, 商品名：プレドニンなど）や免疫抑制剤（azathioprine, 商品名：イムランなど）が用いられ、他の治療が行われる場合もある。今回我々は、80歳という高齢で発症し、SASP や 5-ASA が無効で、唯一、PSL の内服療法にて長期間（2年以上）にわたり病勢がコントロールされたものの、肺炎を併発し治療により改善した直後に UC が重症化・激症化し、内科的治療の効なく死亡された症例を経験した。本邦において、80歳以上で発症した UC の報告例は非常に珍しく、また高齢化社会である我が国において、今後、UC の高齢発症例が漸増すると思われ、本症例での貴重な経験について報告する。

症 例

患者：80歳、男性。

主 訴：腹痛、下血。

既往歴、家族歴：特記すべきことなし。

現病歴：平成7年8月中旬頃より腹部不快感と血便が出現、増悪するため同下旬に当科を受診、精査加療目的で入院となった。

初回入院時現症：身長165cm、体重51kg、血圧122/72、脈拍80/分 整、体温 36.3℃、可視粘膜に貧血を認めた。表在リンパ節は触知せず、皮疹も認めなかった。心肺に異常所見を認めず、肝脾および腹部腫瘍は触知しなかったが、左下腹部に軽度の圧痛を認めた。

初回入院時検査所見（Table 1）：便潜血反応陽性、寄生虫・虫卵検査陰性、また合計10回施行したが、便培養検査では病原性大腸菌などの細菌や赤痢アメーバは認められなかった。赤沈は高度の亢進を示し、末梢血所見では好酸球増多や中等度の正球性・正色素性貧血を認めた。血液生化学検査所見ではアルブミンの軽度低下、アミラーゼの軽度上昇、血清鉄・総鉄結合能の軽度低下を認めた。免疫血清学所見では CRP の上昇は軽度で、リウマチ反応・肝炎ウイルスマーカー・梅毒反応・腫瘍マーカーは陰性であったが、赤痢アメーバ抗

平成10年6月30日受付、平成10年7月23日受理

Key Words：潰瘍性大腸炎 ulcerative colitis, 副腎皮質ステロイドホルモン adrenocortical steroid hormone, 易感染性 susceptibility to infection, 待期的手術療法 elective surgery, アメーバ赤痢 amebic colitis

†連絡先 〒629-0392 京都府船井郡日吉町保野田小字ヒノ谷6-1 明治鍼灸大学 内科学教室

Table 1. 初回入院時検査所見.

Urinalysis	n.p.	Coagulation	n.p.	Fe	37 µg/dl
Feces		Blood chemistry		TIBC	186 µg/dl
Occult blood(ヒトHb) (+)		TP	6.9 g/dl	UA	7.5 mg/dl
Ova	(-)	Alb	3.2 g/dl	FBS	82 mg/dl
Parasite	(-)	A/G	0.86	Immuno-serological findings	
Feces culture		T.Bil	0.3 mg/dl	CRP	1.4 mg/dl
Pathological bacteria	(-)	AST	33 IU/l	RA	(-)
<i>Entamoeba histolytica</i>	(-)	ALT	10 IU/l	Hbs Ag	(-)
ESR	115 mm/h	LDH	197 IU/l	HCV Ab	(-)
Peripheral blood		γ-GTP	16 IU/l	HIV Ab	(-)
WBC	7280/µl	s-Amy	187 IU/l	VDRL	(-)
Neut	41.0 %	T. chol	175 mg/dl	TPHA	(-)
Eo	21.4 %	TG	82 mg/dl	Ferritin	28 ng/ml
Lym	30.2 %	BUN	19.6 mg/dl	CEA	3.3 ng/ml
RBC	316 x 10 ⁴ /µl	Cre	1.1 mg/dl	CA19-9	17 U/ml
Hb	9.0 g/dl	Na	140 mEq/l	<i>E. histolytica</i> Ab [FA] x200	
Ht	28.8 %	K	4.3 mEq/l	PPD	0 x 0
Plt	19.5 x 10 ⁴ /µl	Cl	107 mEq/l		11 x 10
		Ca	4.2 mEq/l		

体は軽度陽性であった。ツベルクリン反応も軽度陽性であった。その他、胸部X線・心電図・腹部超音波及びCT検査では特記すべき異常は認められなかった。

初回入院時注腸X線検査所見 (Figure 1) : 入院数日後に行った注腸X線検査では微細な病変は

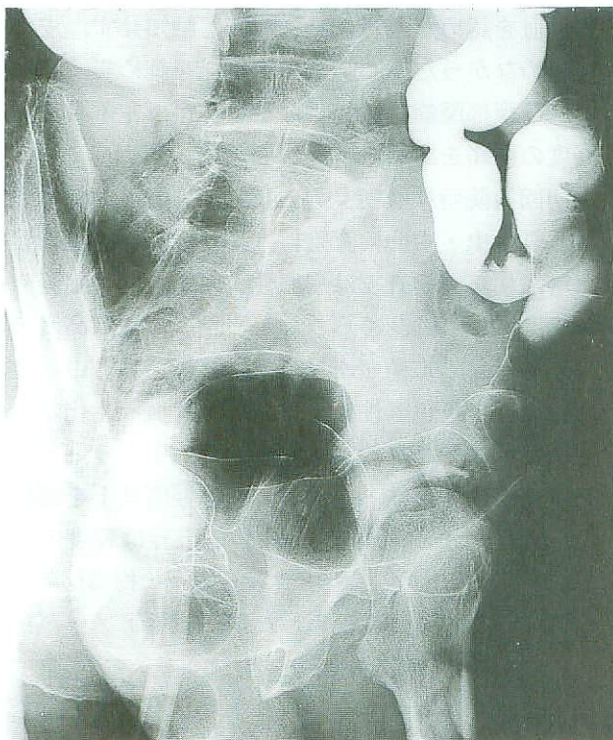


Figure 1. 初回入院時注腸X線検査所見

不明であったが、直腸から回盲部に至るまで潰瘍等は認められなかった (ここでは主にS状結腸を示す)。

初回入院時大腸内視鏡検査所見 (Figure 2) : 更に約1週間後に下行結腸まで大腸内視鏡検査を行った。直腸からS状結腸まで連続して、粘膜の血管透見像が消失し、発赤・びらん・易出血性等が認められた。また、同年10月に行った第2回目の内視鏡検査時の生検組織像では、粘膜層に著しい炎症細胞浸潤を認め、腺管においては杯細胞が減少しており、また陰窩膿瘍も認められた。以上より、厚生省特定疾患研究班の診断基準改訂案 (Table 2)³⁾ に照らして、本症例は症状、内視鏡

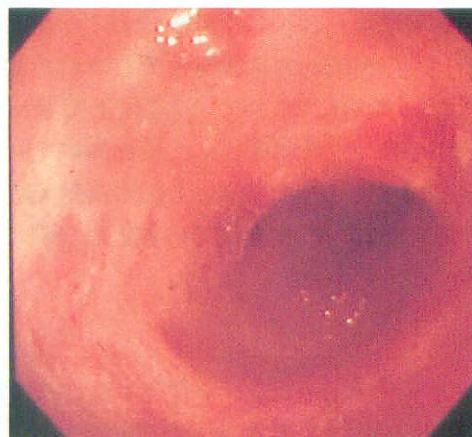


Figure 2. 初回入院時大腸内視鏡検査所見

Table 2. 潰瘍性大腸炎の診断基準改訂案³⁾

次の a) のほか、b) のうちの 1 項目、および c) を満たし、下記の疾患が除外できれば、確診となる。

- a) 臨床症状：持続性または反復性の粘血・血便、あるいはその既往がある。
- b) ①内視鏡検査：i) 粘膜はびまん性におかされ、血管透見像は消失し、粗造または細顆粒状を呈する。さらに、もろくて易出血性（接触出血）を伴い、粘血膿性の分泌物が付着しているか、ii) 多発性のびらん、潰瘍あるいは偽ポリポーシスを認める。
②注腸 X 線検査：i) 粗造または細顆粒性の粘膜の表面のびまん性変化、ii) 多発性のびらん、潰瘍、iii) 偽ポリポーシスを認める。その他、ハウストラの消失（鉛管像）や腸管の狭小・短縮が認められる。
- c) 生検組織学的検査：主として粘膜固有層にびまん性に炎症性細胞浸潤があり、同時に杯細胞の減少または消失、びらん、陰窩膿瘍や腺の配列異常などが認められる。

b) c) の検査が不十分、あるいは施行できなくとも、切除手術または剖検により、肉眼的および組織的に本症に特徴的な所見を認める場合は、下記の疾患が除外できれば、確診とする。

除外すべき疾患は、細菌性赤痢、アメーバ赤痢、日本住血吸虫症、大腸結核、キャンピロバクタ腸炎などの感染性腸炎、および放射線照射性大腸炎、虚血性大腸炎、薬剤性大腸炎、クローン、腸管パーチェット、リンパ濾胞増殖症などである。

注 1) まれには血便に気付いていない場合や、血便に気付いてすぐに来院する（病悩期間が短い）場合もあるので注意を要する。
注 2) 所見が軽度で診断が確実でないものは「疑診」として取り扱い、後日再燃時などに明確な所見が得られたとき本症と「確診」する。

Table 3. 潰瘍性大腸炎の重症度による分類⁴⁾

	重 症	中 等 症	軽 症
1) 下痢	6 回以上		4 回以下
2) 顕血便	(+++)	重症と軽症	(+) ~ (-)
3) 発熱	37.5℃以上	との中間	(-)
4) 頻脈	90/分以上		(-)
5) 貧血	Hb: 10g/dl 以下		(-)
6) 赤沈	30mm/h 以上		正 常

注) 軽症の 3)、4)、5) の (-) とは 37.5℃以上の発熱がない、90/分以上の頻脈がない、Hb: 10g/dl 以下の貧血がない、ことを示す。

注) 重症とは 1) および 2) の他に全身症状である 3) または 4) のいずれかを満たし、かつ 6 項目のうち 4 項目満たすものとする。軽症は 6 項目すべてを満たすものとする。

注) 上記の重症と軽症との中間にあたるものを中等症とする。

注) 重症の中でも特に症状が激しく重篤なものを激症とし、発症の経過により急性激症型と再燃激症型に分ける。激症の診断基準は以下の 5 項目をすべて満たすものとする。

- 1) 重症基準を満たしている。
- 2) 15 回/日以上血性下痢が続いている。
- 3) 38℃以上の持続する高熱がある。
- 4) 10,000/mm³ 以上の白血球増多がある。
- 5) 強い腹痛がある。

所見及び生検組織所見を満たしており、他の感染性腸炎・虚血性大腸炎等が除外された段階で潰瘍性大腸炎と診断した。また、重症度は中等症例と考えられた (Table 3)³⁾。病変の拡がりについては、下行結腸の血管透見像は良く保たれていたことから左側大腸炎型として治療を開始した。

初回入院時経過 (Figure 3)：入院後、直ちに

腹痛や血便は自然に軽快した。アメーバ赤痢については便培養検査も陰性で、また画像上も考えにくかったが、経過中赤痢アメーバ抗体価の上昇 (200倍→400倍) が認められたこともあり、念の為に metronidazole (商品名：フラジール) 1 g/日を 10 日間経口投与した。また鉄剤の静注投与も併用したが、貧血の改善は全く認められなかった。

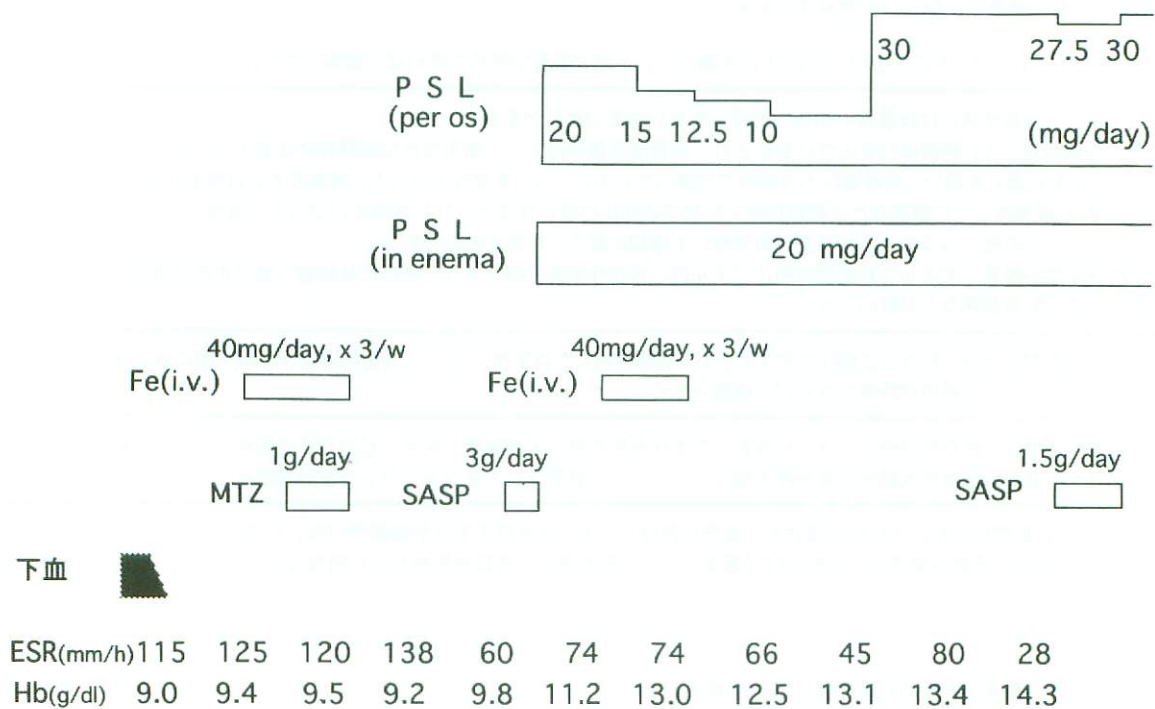


Figure 3. 初回入院時経過

UCの治療は、入院3カ月後の平成7年11月22日より、厚生省研究班の治療指針改訂案¹⁾に従い、まずSASP 3 g/日の内服療法から開始した(ESR 138 mm/h・CRP 1.6 mg/dl・Hb 9.2 g/dl)。しかし、腹痛の再燃を認めたため中止し、同年11月28日からPSLの内服と注腸療法を各々20 mg/日から開始したところ、腹痛も直ちに消失し、左下腹部の圧痛も徐々に軽減した。さらに鉄剤の静注投与を併用すると、炎症所見の改善と共に貧血の著明な改善・正常化を認めた(平成8年1月16日、ESR 74 mm/h・CRP 0.3 mg/dl・Hb 13.0 g/dl)。PSLの内服量については、2週間毎に漸減し10 mg/日まで減量した時点で、炎症反応の改善が平衡状態となり、また内視鏡所見でもびらん・易出血性等が認められた為、PSLを再度30 mg/日まで増量した。その後順調に改善したので、同年4月1日より、再度SASP 1.5 g/日の併用しPSL内服の減量(30→27.5 mg/日)を試みたが、炎症反応の増悪や不整脈発作が出現したため2週間で中止した。その後、PSLの注腸療法の併用を止めて30 mg/日の内服療法単独でも良好なコントロールが得られた為、同年5月22日に退院となった(ESR 28 mm/h・CRP 0.3 mg/dl・Hb 13.4 g/dl)。

退院後経過：通院中、症状も不変でESR<20 mm/hやHb>14 g/dlが維持された為、同年7月

4日、再びPSLの減量を試み(30→27.5 mg/日)、また7月9日より免疫抑制剤 azathioprine 50 mg/日の併用も試みたが、肝機能障害が出現した為に2週間で中止した。その後約半年かけて更にPSLを20 mg/日まで漸減したが、特に腹部症状の再燃等は認められなかった。平成9年2月頃より上気道炎を頻回に起こすようになり、食思不振時には時々PSLの服用を忘れる場合もあった為か、若干の貧血の進行などUCの再燃が疑われたが、PSLの増量は行わなかった。そして同年5月上旬、上気道炎から肺炎を併発した為、5月8日に再入院となった(ESR 36 mm/h・CRP 10.1 mg/dl・Hb 11.5 g/dl)。尚、この時点でPSLの総投与量は12 gに達していた。

第2回入院時入院経過：入院後、広域スペクトラムの抗生剤の点滴療法にて肺炎は順調に改善(起炎菌は未分離)、治癒した(5月19日、CRP 0 mg/dl・Hb 11.9 g/dl)。なお6月5日に施行した大腸内視鏡検査検査所見ではびらん・易出血性等が認められ、また生検組織所見でも活動期の像が認められた。

退院後経過：UCが依然活動期にある為、PSLの更なる減量は見合わせ、感染症などの副作用の併発には細心の注意を払った。同年10月23日、腹痛・下血の出現と共に炎症所見の増悪傾向を認め

た為 (ESR 84 mm/h · CRP 3.5 mg/dl · Hb 11.0 g/dl), PSL を30 mg/日に増量した。また, 副作用が少ないと言われている 5-ASA⁵⁾ を試みる目的で, 同年11月4日, 第3回目の入院となった (ESR 78 mm/h · CRP 6.0 mg/dl · Hb 9.7 g/dl)。

第3回入院時入院経過: 入院当日より, 肺炎を併発していることが判明した為, 広域スペクトラムの抗生剤の点滴療法を開始 (起炎菌は未分離), 約1カ月半後に肺炎は治癒した (ESR 68 mm/h · CRP 1.9 mg/dl · Hb 8.6 g/dl)。そこで UC の活動性を改善する目的で, 12月18日より PSL を40/日に増量したが, 明らかな効果は認められなかった。平成10年1月5日から 5-ASA 500 mg/日の併用を開始したところ, 2日後より腹痛および発熱が出現した為, 直ちに併用を中止した (ESR 80 mm/h · CRP 3.5 mg/dl · Hb 8.2 g/dl)。更に腹痛と頭血便が続き, 貧血の進行も認められた為, 1月13日に UC の重症型と診断, PSL 60 mg/日の強力点滴静注療法⁶⁾ および広域スペクトラムの抗生剤の点滴療法を開始した (ESR 131 mm/h · CRP 10.5 mg/dl · Hb 7.6 g/dl)。尚, 消化性潰瘍の合併や肺炎の再燃も認めなかった。そして, 経口摂取を禁じて中心静脈栄養管理とし, また適宜, 輸血療法も併用した。腹部単純X線所見では拡張した小腸ループが4~5個認められ, 手術療法の可能性を検討した

が, 患者本人と家族が手術を拒否された。その後, 腹水貯留や腹膜刺激症状も強くなり炎症所見の増悪を認めた為, PSL を 80 mg/日に増量して, 再度, 強力静注療法を行い, 更に1月21日には PSL の選択的上・下腸管膜動脈注入療法を試みたが, 効果は認められなかった (CRP 23.9 mg/dl · Hb 7.6 g/dl)。そして多臓器不全を併発され, 同年1月25日, 永眠された。

考案

厚生省の研究班の疫学調査結果⁷⁾ によると UC の発症年齢は, 男性は20~24歳, 女性は25~29歳に最も多く, 65歳以上の高齢での発症は全体の3.8%で, 80歳以上は稀である。医学中央雑誌を検索しても, 80歳以上で発症した UC の報告例は非常に珍しく, 5年間で学会報告が数例あるのみである。従って, 本症例も当院受診時には, 腹痛も軽く, 排便回数も1回/日でしかも便もやや黒色便であり, 発熱もなかった為, まず大腸癌・感染性大腸炎・虚血性大腸炎等の UC 以外の疾患が考えられた。またアメーバ赤痢も疑われ, 念の為に metronidazole による治療を行ったが全く無効であった。

UC の治療として, 第1回目の入院時は左側大腸炎型・中等症例と考えられ, 厚生省研究班の治

Table 4. ステロイドホルモンの副作用⁸⁾

	症例数	男女比	年齢(平均) 歳	投与期間(平均) 月	総投与量(平均) g
精神症状	28	12:16	13~64 (31)	投与直後 ~48 (18)	0.03~64 (15)
神経症状	15	6:9	13~64 (31)	2~139 (44)	4.9~69 (29)
ミオパチー	18	4:14	13~64 (30)	0.5~141 (38)	0.42~69 (24)
耐糖能異常	15	7:8	24~65 (41)	8~94 (47)	5~69 (24)
骨粗鬆症	50	18:32	9~64 (31)	2~150 (35)	2~84 (26)
大腿骨頭壊死	8	7:1	22~34 (28)	9~32 (17)	1.8~50 (18)
高血圧症・血栓症	14	7:7	9~64 (32)	1~79 (25)	2~79 (32)
感染症	17	9:8	17~73 (48)	0.25~93 (15)	0.2~28 (8)
消化性潰瘍	1	1:0	27	13	14
その他*	44	12:32	9~52 (23)	0.17~180 (35)	0.3~172 (30)
全体	121	53:68	9~73 (32)	投与直後 ~180 (30)	0.03~172 (24)

*その他: 月経異常 20, 白内障 11, 発育障害 3, 続発性副腎不全 3, 眼圧上昇 3, 離脱症候群 1, 急性膵炎 1, 肝障害 1

療指針改訂案⁴⁾に沿って、SASPによる治療から開始した。しかし、患者が強い腹痛を訴えた為に中止し、PSLの経口および注腸療法に変更した。PSLの内服療法を20 mg/日から開始したが効果は不十分で、30 mg/日に増量したところ奏効し、患者は退院が可能となった（退院時の総PSL投与量は3.5 g以上）。ところで、副腎皮質ステロイド剤は治療に不可欠なものであるが、その副作用も多彩—精神症状・神経症状・ミオパチー・耐糖能異常・骨粗鬆症・感染症等で、その為に減量・中止を余儀なくされ治療および予後に大きく影響する場合が少なくない。Table 4は、厚生省研究班が平成7年度の報告書の中で副腎皮質ステロイドホルモンの副作用についてまとめた内容である⁸⁾。神経症状・ミオパチー・耐糖能異常・骨粗鬆症等の副作用は副腎皮質ステロイド剤の平均投与期間が約3年以上、平均総投与量も約24 g以上になって出現するが、感染症（平均投与期間1年3カ月、平均総投与量8 g）や精神症状（1年6カ月、15 g）は比較的短期間（総投与量が比較的少ない）な場合でも発現するとされている。本症例も、PSL服用開始1年3カ月を過ぎた頃より（総投与量10 g以上）、急性上気道炎そして肺炎を反復するようになった。そして第3回入院時にも肺炎を併発したが、既にPSLの総投与量は15 gに達していた。また、入院中に行った上部消化管内視鏡検査では軽度の食道モニリア症の合併も認めた。我々は、患者が80歳という高齢でもあり、PSLの服用が長期にわたることを憂慮してきたが、20 mg/日以下の減量は困難で、また他の免疫抑制剤であるazathioprineへの転換も副作用のため中止を余儀なくされた。そして、特にSASPの不耐性症例に有効である⁵⁾とされる5-ASAを試みたが、やはり副作用の為に中止せざるを得なかった。

患者は最終的にUCの重症～激症型で亡くなったが、救命治療の選択肢として手術療法があげられる。重症・激症型の徴候について、Travisらは、強力静注療法開始3日後に排便回数>8回/日あるいは血中CRP>4.5 mg/dlであれば手術を考慮すべきであるとし⁹⁾、またChewらも、腹部単純X線所見で拡張した小腸ループ像が4個以上認められる症例では手術を考慮すべきであるとしている¹⁰⁾。本症例でもPSLの強力点滴静注療法が無効と判断され、更に腹部単純X線所見でも、結腸

の拡張像は認められなかったものの拡張した小腸ループ像が4～5個認められた時に、強く患者や家族を説得して手術に踏み切るべきであったと思われる。次に、待期的手術療法の可能性を遡って検討した。本来、待期手術とは、患者の全身状態が比較的良好な時期に行うことで、肛門機能の温存を目指した良好な術後のQOLが得られる術式を選択できるとされる。本症例も、第2回入院時に行った大腸内視鏡検査検査所見で活動期の像が認められていることや、副腎皮質ステロイドホルモンの副作用としての肺炎等の感染症を反復していたことを考慮すれば、手術適応例と考えられ¹¹⁾、手術時期としては、第3回入院前の全身状態も比較的良好な時期（平成9年9月11日、ESR 47 mm/h・CRP 0.1・Hb 12.0 g/dl）が妥当であったと考えられる。

最後に、高齢者のUCについて、平成4年度の厚生省研究班の資料を示す（Table 5）¹²⁾。65歳以上が1108例中18例、性別では女性の方が多く、病変の範囲は左側大腸炎・直腸炎型の方が多い。病

Table 5. 高齢発症潰瘍性大腸炎の特徴¹²⁾

対象—17施設、1108例

<年齢>	65歳以上	65歳未満
	1.7%	98.3%
<性差>	65歳以上	65歳未満
男女比	1:2	1.1:1
<病変の範囲>	65歳以上	65歳未満
全大腸炎型	28%	50%
左側大腸炎・直腸炎型	72%	50%
<病型>	65歳以上	65歳未満
急性電撃型	0%	2%
再燃緩解型	50%	71%
慢性持続型	17%	11%
初回発作型	33%	16%
<重症度>	65歳以上	65歳未満
軽症	50%	37%
中等症	33%	37%
重症	17%	22%
激症	0%	2.4%
<手術頻度>	65歳以上	65歳未満
	*22%	33%

*手術理由—全4例中3例が穿孔、1例が大量下血による

型では初回発作型が多く、急性電撃型は1例も認めず、重症度も軽症例が多い。本症例の場合、初診時には左側大腸炎型で中等症例と考えられたが、病型としては再燃緩解型に移行し、最終的には全大腸炎型で重症～激症に至った。

結 語

80歳で発症した男性の潰瘍性大腸炎患者で、治療としてsalazosulfapyridineや5-aminosalicylic acidが無効で、唯一、副腎皮質ステロイドホルモンの内服療法が奏効して約2年間にわたり症状がコントロールされたものの、肺炎を併発、反復し、やがて病勢も増悪・慢性化し、最後に重症・激症化した為に治療の効なく死亡された症例を、若干の文献的考察を加え報告した。

文 献

- 1) 八尾恒良：潰瘍性大腸炎。高久史麿、尾形悦郎監修：新臨床内科学，第7版，医学書院、東京、pp624～628, 1997.
- 2) 吉川敏一、竹村俊樹：潰瘍性大腸炎。総合臨床，45：1531～1537, 1996.
- 3) 樋渡信夫：潰瘍性大腸炎診断基準改訂案。厚生省特定疾患難治性炎症性腸管障害調査研究班 平成5年度研究報告書：90～92, 1994.
- 4) 樋渡信夫、棟方昭博、宇都宮譲二ら：潰瘍性大腸炎治療指針改訂案。厚生省特定疾患難治性炎症性腸管障害調査研究班 平成6年度研究報告書：76～78, 1995.
- 5) 棟方昭博、樋渡信夫、武藤徹一郎ら：メサラジン経口放出調節剤 N-5ASA の潰瘍性大腸炎に対する有用性の検討—サラゾスルファピリジンを対照とする二重盲検群間比較試験。薬理と治療，22：s2555-2583, 1994.
- 6) Truelove SC, and Jewell, DP : Intensive Intravenous regimen for severe attacks of ulcerative colitis. Lancet I, 1062-1070, 1974.
- 7) 宇都宮利善、勝又貴夫、北洞哲治ら：潰瘍性大腸炎患者の年齢分布と発病年齢の若年化。厚生省特定疾患難治性炎症性腸管障害調査研究班 平成3年度研究報告書：182～185, 1992.
- 8) 棟方昭博、畑田康政、八尾恒良：ステロイドホルモン副作用の定量的評価—副作用から見たステロイド療法の限界—。厚生省特定疾患難治性炎症性腸管障害調査研究班 平成7年度研究報告書：45～47, 1996.
- 9) Travis SPL, Farrant JM, Ricketts C, et al : Predicting outcome in severe ulcerative colitis. Gut, 38 : 905～910, 1996.
- 10) Chew CN, Nolan DJ, and Jewell DP : Small bowel

gas in severe ulcerative colitis. Gut, 32 : 1535～1537, 1991.

- 11) 浜野恭一：手術適応、特に難治例の手術のタイミングに関する研究。厚生省特定疾患難治性炎症性腸管障害調査研究班 平成3年度研究報告書：67～69, 1992.
- 12) 澤田俊夫、橋口洋二郎、鈴木公孝ら：高齢発症潰瘍性大腸炎の特徴。厚生省特定疾患難治性炎症性腸管障害調査研究班 平成4年度研究報告書：75～79, 1993.

A Case of Ulcerative Colitis in an Elderly Patient

† INOUE Mamoru, YAMAMURA Yoshiharu, FUJII Takaaki,
YAMAZAKI Masahiro, TSURUYAMA Kohki, SHIMOO Kazutoshi,
NAMURA Kenji, OZEKI Tadahisa

Department of Internal Medicine, Meiji University of Oriental Medicine

Summary : An eighty-year-old man was admitted to our hospital and initially diagnosed with moderate, left-sided type ulcerative colitis. The most effective therapy was medication with adrenocortical steroid hormones, since salazosulfapyridine and 5-aminosalicylic acid were ineffective and the disease was well controlled for about two years. About 15 months after beginning the steroid medication, he developed repeated upper respiratory tract infections and pneumonia, and then gradually deteriorated. Finally, he developed severe ~ fluminant type of ulcerative colitis, and died despite medical treatments. We should have chosen elective surgery for this patient when his general condition was still good. This experience emphasized how difficult it is to investigate all possible treatments and accurately choose the best therapy during the chronic phase of UC in a patient over eighty years old.