

膀胱結石を合併した会陰部膀胱ヘルニアの1例

本郷文弥¹⁾，手塚清恵¹⁾，星 伴路¹⁾，斉藤雅人¹⁾
 角谷英治²⁾，北小路博司²⁾，咲田雅一³⁾

¹⁾ 明治鍼灸大学泌尿器科学教室

²⁾ 明治鍼灸大学臨床鍼灸医学教室

³⁾ 明治鍼灸大学 外科学教室

要旨：症例は77歳女性。直腸癌の術後16年を経過して排尿時痛と会陰部の不快感を主訴に来院した。KUBにて結石様陰影を認めた。DIPにて著明な膀胱下垂を認めた。MRIにて膀胱後壁に低信号の部分の部分を認めた。膀胱結石を伴った会陰部膀胱ヘルニアと診断し、膀胱結石砕石術を施行した。術後、排尿時痛は消失し、軽度の会陰部の違和感が残った。インフォームドコンセントの後、会陰ヘルニアに対しては根治術は施行せずに経過観察としている。腹会陰式直腸切断術後の会陰ヘルニアは比較的まれであると考えられた。

I. 緒 言

膀胱ヘルニアは鼠経部に発症するものは多いが会陰部に発生することはまれである。今回、われわれは直腸手術後16年後に膀胱結石を生じた会陰部膀胱ヘルニアを経験したので報告する。

II. 症 例

患者：77歳，女性。

主訴：会陰部の不快感。

家族歴：特記すべきことなし。

既往歴：高血圧症にて内服加療中。61歳時、直腸癌により腹会陰式直腸切断術、子宮摘出術および人工肛門造設術。

現病歴：手術後より立位にて増強する会陰部の違和感を感じていた。1998年1月ごろより排尿途絶および排尿時痛がときおり生じたため、当科を受診した。

現症：会陰部に柔らかい腫瘤を触れ、立位にて増強した。

血液検査所見：白血球数 $4350 /\text{mm}^3$ ，赤血球数 $363 \times 10^4 /\text{mm}^3$ ，ヘモグロビン 11.5 g/dl ，ヘマトクリット 35.8% ，血小板数 $20.2 \times 10^4 /\text{mm}^3$ ，CRP 0.1 mg/dl ，尿酸 4.1 mg/dl ，空腹時血糖 110 mg/dl 。明かな異常値は認めなかった。

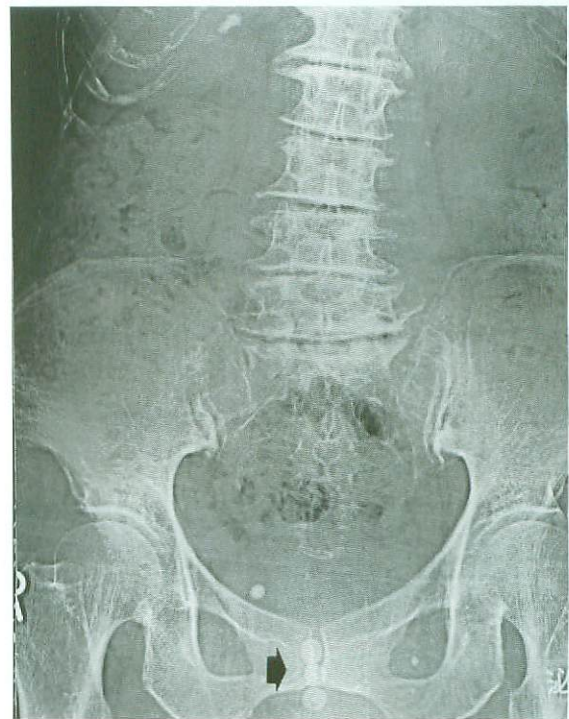

Fig. 1

KUB showed three shadows suspected of bladder stone

検尿：赤血球数 $30-50/\text{HPF}$ ，白血球 $10-20/\text{HPF}$ ，細菌(+)。顕微鏡的血尿と軽度の膿尿を認めた。

尿培養：Proteus mirabilis (+++) 超音波検査：恥骨上より膀胱の描出は不可能であったが、会陰部より容易に描出できた。残尿を認めた。

平成10年11月13日受付，平成10年12月18日受理

Key Words：膀胱ヘルニア Bladder hernia，会陰 Perineum，膀胱結石 Bladder stone

†連絡先 〒629-0392 京都府船井郡日吉町 明治鍼灸大学 泌尿器科学教室

KUB：膀胱部に結石と思われる陰影を3個認めた (Fig. 1).

DIP：立位により、膀胱下縁が座骨結節にいたる著明な膀胱下垂を認めた (Fig. 2).

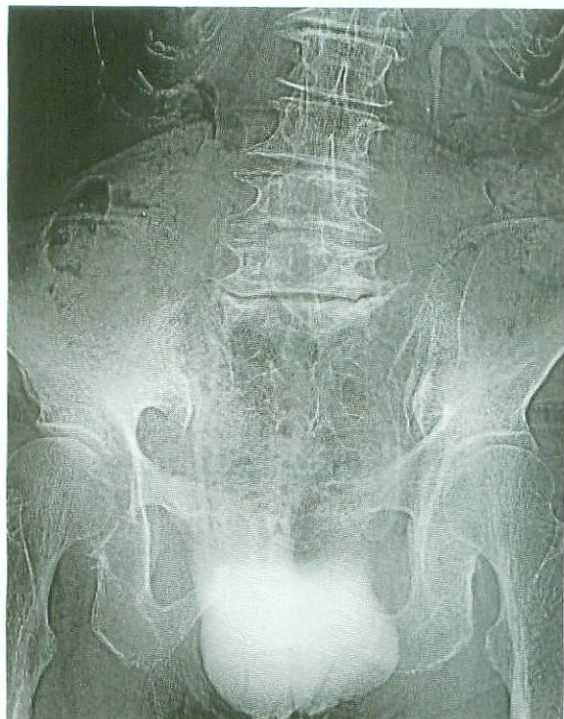

Fig. 2

DIP (upright position) showed severe bladder ptosis

MRI：T2WIにて膀胱内にlow intensityを呈する複数個の結石様陰影を認めた。(Fig. 3).

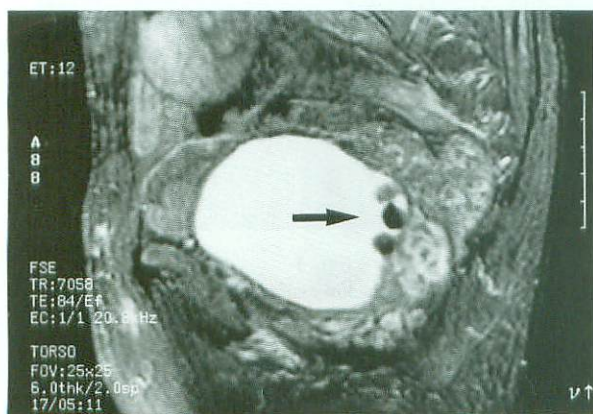


Fig. 3 Magnetic resonance imaging (T2WI) showed low intensity masses on the posterior wall of the bladder

膀胱鏡：膀胱は後方に落ち込むように突出していた。憩室は認めなかったが、軽度の肉柱形成を認めた。黄褐色の結石3個を認めた (Fig. 4).

臨床経過：1998年6月30日に経尿道的膀胱碎石術を施行した。体位は碎石位で30°ほど頭側を高位とした。また、術中は会陰部より超音波にてモ

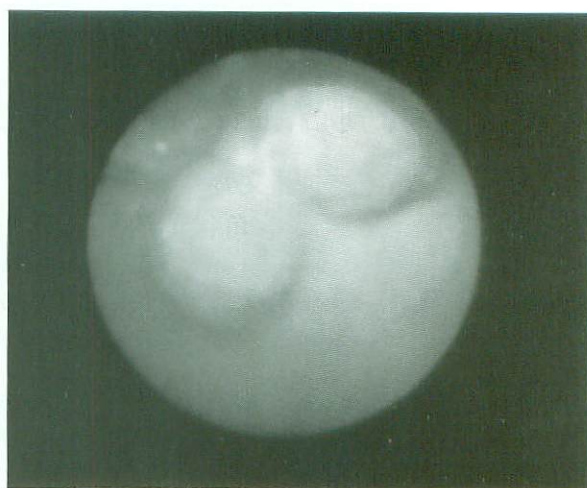


Fig. 4 Cystoscope revealed three stones in the bladder

ニタリング¹⁾を行い、出血、穿孔等の合併症の予防に努めた。

摘出した結石の分析結果は碳酸カルシウム 23%、尿酸77%であった。

また、膀胱ヘルニアに対する根治的治療について、十分なインフォームドコンセントとなるよう、消化器外科医、家族および本人と検討した結果、手術的治療は行わないこととした。現在、会陰部の違和感はあるものの、排尿途絶および排尿時痛は消失し、外来にて経過観察している。

Ⅲ. 考 察

膀胱ヘルニアは鼠径ヘルニアの腹膜内あるいは腹膜外内容として多くの症例が報告されているが、会陰ヘルニアの報告は少ない。三宅ら²⁾は本邦における膀胱ヘルニアの31例を集計しているが、会陰ヘルニアは1例に過ぎない。

また、直腸および子宮切除術後は膀胱が容易に後下方へ落ち込み、会陰ヘルニアを生じることが考えられるが、腹会陰式直腸切断術の合併症として会陰ヘルニアはまれであり、その発生率は0.62%と報告されている³⁾。また、腹会陰式直腸切断術後に膀胱憩室による会陰ヘルニアが生じた症例も報告されている⁴⁾。

画像診断としてはDIPやMRIが有効であると考えられる。超音波検査において膀胱は通常恥骨上縁の走査で描出される⁵⁾が本症例のような場合には通常の走査法では描出されず注意を要すると考えられた。

治療法としては単純閉鎖やメッシュを用いた手

術治療が報告されている³⁾。また、鼠径ヘルニアに対する、ヘルニアバンドのようなものは開発されておらず、保存的治療のためにもそのような製品の開発も望まれる。

本症例は術直後より会陰部膀胱ヘルニアが存在したことが考えられた。症状が悪化した原因としては内分泌環境の変化や加齢により支持組織が減弱したうえで膀胱結石を合併したためと考えられた。

IV. 結 語

腹会陰式直腸切断術後16年を経過して膀胱結石を合併した会陰部膀胱ヘルニアの1例を報告した。

なお本論文の要旨は日本超音波医学会第17回関西地方会 (1999, 大津) にて発表した。

文 献

- 1) 齊藤雅人, 本郷文弥, 井上 亘ら: 短寸パイプレンによるTUR持続モニタリングの試み, 超音波医学24: 619,1997.
- 2) 三宅茂樹, 武田繁雄, 武田祐輔ら: 膀胱ヘルニアの1例 -本邦31例についての文献的考察- 西日泌尿50: 1969-1973, 1988.
- 3) So JB, Palmer MT and Shellito PC : Postoperative perineal hernia. Dis Colon Rectum 40: 954-957, 1997.
- 4) Gong M and Issa MM : A unique perineal herniation of large bladder diverticulum: successful surgical repair through posterior sagittal approach. Urology 47: 569-572, 1996.
- 5) Goldberg BB: Abdominal Ultrasonography 2nd ed.: John Wiley & Sons Inc, New York, pp425-480,1984.

Perineal Hernia of the Bladder Complicated by Bladder Stones

**HONGO Fumiya¹⁾, SAITOH Masahito¹⁾, TETSUKA Kiyoe¹⁾,
HOSHI Tomoji¹⁾, SUMIYA Eiji²⁾, KITAKOUJI Hiroshi²⁾
AND
SAKITA Masakazu³⁾**

¹⁾Department of Urology,

²⁾Department of Clinical Acupuncture and Moxibustion,

³⁾Department of Surgery, Meiji University of Oriental Medicine

Summary : A 77-year-old woman complaining of micturition pain and perineal discomfort consulted our clinic 16 years after being rectal cancer surgery. KUB showed 3 shadows suspected of bladder stones. DIP showed severe bladder ptosis. Magnetic resonance imaging showed low intensity masses in the posterior wall of the bladder. Cystolithotripsy was performed under a diagnosis of bladder stones with bladder hernia. The patient reported slight perineal discomfort without micturition pain after the procedure. She is now being observed for perineal hernia without repair via the perineum after informed consent was obtained. Perineal hernia is an uncommon complication following abdominoperineal resection.