

妊娠に合併した脳内出血について 症例報告と文献的考察

*明治鍼灸大学病院 婦人科 **明治鍼灸大学病院 婦人科研修鍼灸師
明治鍼灸大学病院 脳神経外科 *京都市立病院 脳神経外科

佐藤 譲* 福田 正邦* 添田 陽子**
田中 忠蔵*** 寺浦 哲昭****

要旨 : 妊娠に合併した母体脳実質内出血1例を検討した。妊娠19週と分娩直後の2回に前頭葉の同一部位に軽度の出血を認めたが、CAGにより臨床診断が得られたので開頭術をせず保存的に経膈分娩させた症例について報告し、AVMs に関しての文献的考察を加えた。

CEREBRAL HEMORRHAGE ASSOCIATED WITH PREGNANCY A case of arteriovenous malformation rupture and Review

SATOY Yuzuru*, FUKUDA Masakuni*, SOEDA Youko**,
TANAKA Chuzou*** and TERAURA Tetsuaki****

*Department of Gynecology, Hospital of Meiji College of Oriental Medicine

**Practice Acupuncturist, Department of Gynecology, Hospital of Meiji College of Oriental Medicine

***Department of Neurology, Hospital of Meiji College of Oriental Medicine

****Department of Neurology, Kyoto City Hospital

Summary: We report a case of intracerebral hemorrhage (ICH) in gravidity, which, although infrequent, is sometimes a fatal complication. The patient was primipara. There was evidence of small frontal hemorrhage twice, once at 19-weeks gestation and again just postpartum. A mature baby was delivered vaginally by vacuum suction. In this case, CT scan and arterioangiography of the intracerebral hemorrhage revealed a focal lesion thus confirming a diagnosis of "rupture of arteriovenous malformation". Intracranial vascular disease is exacerbated during pregnancy due to changes in hemodynamics, the hormonal system and coagulatory system. The cerebral bleeding is principally caused by rupture of AVMs or aneurysm. Recent developments in obstetrical management and neurosurgery have markedly improved the prognosis for ICH during pregnancy.

Key Words : Intracranial vascular disease, Cerebral hemorrhage,
Arteriovenous malformation (AVMs), Pregnancy.

緒 言

妊娠から産褥までの経過中、母体脳内出血の合併症は比較的稀である。妊娠19週と分娩直後の2回に前頭葉の同一部位に軽度の出血を認めたが、脳血管造影(CAG)によりAVMsの診断が得られたので保存的に経膈分娩させた症例について若干の考察を加えて報告する。

症 例

25才 初産婦。家族歴、既往歴に特記すべきものなし。月経歴：30日型で最終月経は平成元年2月14日である。現病歴：患者は妊娠19週で6月22日朝より頭痛、嘔気、嘔吐を訴え初め、2日目に症状はピークとなり、やや軽快した4日目に救急病院から脳内出血の疑いで本院脳神経外科に紹介された。現症(初診時)：妊娠5か月で胎児の発育は正常で、母体のバイタルサイン(血圧、脈拍、呼吸数)の異常や麻痺及び病的反射は見られなかった。入院時の一般諸検査でも異常値はなかった。CTscanでは図1のごとく左前頭部に出血巣が

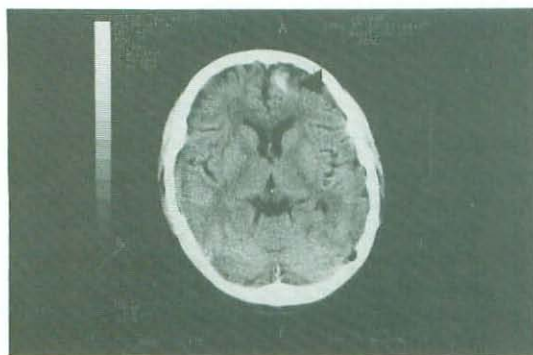


図1 脳内出血初発時(妊娠19週)の頭部CTscan像で左側前頭葉に少量の出血巣を認める。

認められた。MRIでは図2の様に perifocal edema や mass effect は見られず、また vessel like signal void shadow も認めなかったが、T1-W1 と T2-W1 の signal void lesion が著明であり、

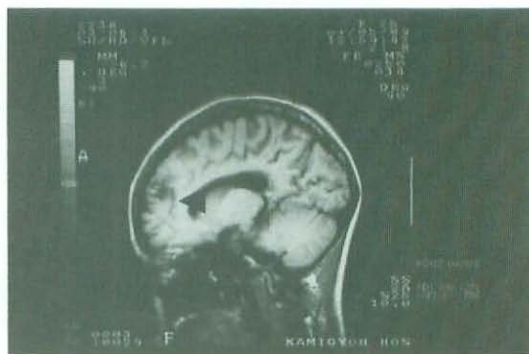


図2 同じ脳内出血をMRIで検査した像で前頭葉における病巣の局在が明瞭に確認できる。

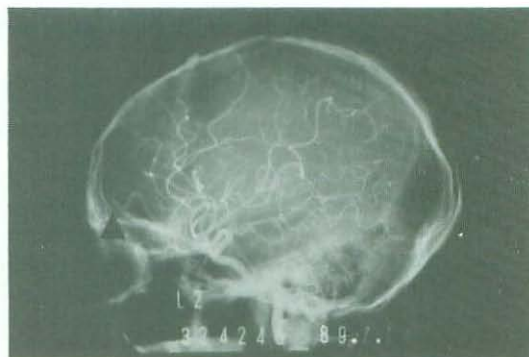

図3 同じ脳内出血をCAGで検査した像で病巣部位付近に於ける血管拡張等の異常所見は明確で、AVMの存在を断定できる。

CAGの所見(図3)とを合せるとAVMの angiographically occult vascular malformation や venous malformation が推測された。退院後、8月下旬頃まで頭重感の訴えは持続した。産科的には11月14日まで血圧等に異常なく順調に経過し、11月17日(妊娠39週)に自然陣痛発来で入院(血圧108/74 mmHg)、人工破膜後10回のいきみと吸引分娩により過負担ない状態で経膈的に成熟女児(2888g, Apgar score: 9点)を出産した。しかし分娩直後(130/84 mmHg)より血圧が次第に

上昇し初め、15分後の左側頭部痛を訴えた時点では血圧は140/89 mmHg, さらに30分後には178/110 mmHgを示した。ジアゼパムとレセルピンの降圧剤併用により約1時間後に128/74 mmHgに低下した。その際のCT所見では、図4の如く前回の部位に同程度少量の再出血を認めた。脳外科手術は行なわず保存的手段で対処した。産褥後2ヵ月目の1月8日のCTscan(図5)では出血部位のenhancementは僅かに残る程度でそれ以後再々出血の徴候を認めない。

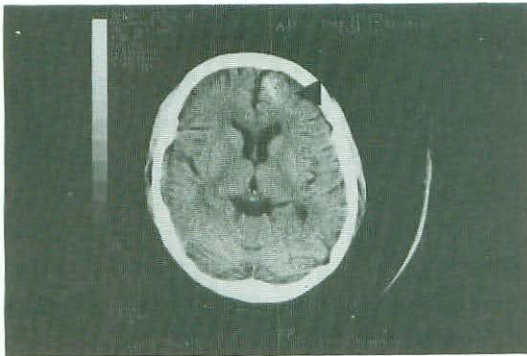


図4 分娩直後のCTscan像で同部位に於ける再出血が前回程度に少量認められる。

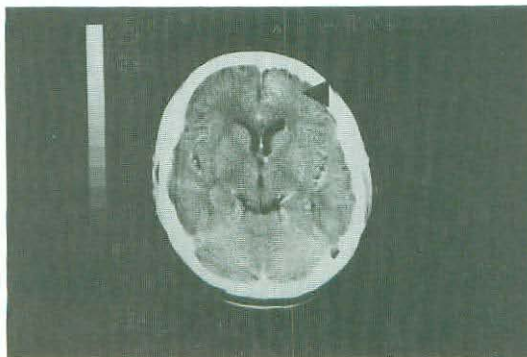


図5 産褥後2ヵ月目のCTscan像で出血巣はほぼ吸収されており再々出血の所見はない。

考 察

妊娠と関連する頭蓋内出血(ICH)のうち、脳動静脈奇形(AVMs)や脳血管腫(Angioma)の破裂による脳内出血は全体の21-48%を占める。本邦に於いては、藤田ら¹⁾(1978年)の4例、原田ら²⁾(1986年)の3例、星野ら³⁾(1987年)の5例、根木ら⁴⁾(1990年)の1例、一方、欧米ではBarnesら⁶⁾(1970年)の8例、Amias⁵⁾(1970年)の23例等の多くの報告があるが、その発生頻度はむしろ稀れと言える。PedowitzとPerell²⁰⁾(1957年)によれば妊娠歴と脳内出血の間に相関関係はないという。Amias⁵⁾(1970年)は高血圧等の合併により血管障害部位は損傷されやすい傾向になるが、妊娠自体は母体死亡率に直接影響を与えない事を報告している。妊娠、分娩、産褥期の母体では妊娠中期までに循環血液量は非妊時の約1.5倍まで増加し心拍出量も上昇する。脳循環には本来自動調節機構があり、影響されないはずであるが、怒責や陣痛による動静脈圧の上昇や出血傾向等の異常な侵襲や過大な頭蓋内圧及び脳脊髄圧等は潜在的異常血管部位における頭蓋内出血の誘因となりえる。Robinsonら²³⁾(1974年)はCannellとBottell⁹⁾(1956年)等の症例を加えて検討した結果、妊娠末期の脳内出血は血管自体の脆弱性が高まり破綻するのではないかと推測している。Dimsdale¹¹⁾(1962年)は妊娠によるホルモン作用を強調しており、estrogenは血管を拡張開大し、またrelaxinは血管壁の結合織に影響を与えると述べており、Fletcherら¹³⁾(1979年)もfibrin形成増加によるfibrinolysisの変化を証明している。

この症例ではAVMsの破綻が出血の原因として考えられるのでAVMsについて以下検討する。妊娠はAVMsの初回出血の割合を有意に増加させる要素でないと考えられているが、Diasら¹⁰⁾の文献的検索では妊娠に合併するAVMsの発症について、平均年齢:26.7才、未産婦:26%, 平均分娩回数:1.4と分析されている。Amias⁵⁾はAVMs(Angioma)による破綻出血は初産婦より経産婦に多くみられた事を指摘している。一方Ro-

binson ら²²⁾(1972年)はAVMsの出血は逆に初産婦に多くみられたと報告している。AVMs出血の時期について、Dias ら¹⁰⁾(1990年)は30-34週に一度のピークを、一方 Sadasivan ら²⁴⁾(1990年)は15-20週と30-35週の間に2度のピークを報告しているが、分娩・産褥期にも見られることから時期とは関係なく出血する傾向にあると言える(Horton ら¹⁵⁾;1990年)。AVMs病巣は大半(約80%)が大脳に見られ、前頭葉(12.5%)、頭頂葉(37.5%)、側頭葉(12.2%)、後頭葉(15%)の様に分布する(Dias ら¹⁰⁾;1990年)と言われる。妊婦の場合、AVMsの約61%(Horton ら¹⁵⁾;1990年)は出血で始まり最も危険な兆候となる。この症例の原因はAVMsの中でも特発性脳動静脈奇形(cryptic arteriovenous malformation)が考えられる。発症は急激であったが症状は軽度ですみ、CAGではangiomatous malformation自体は小さく且つ出血により破壊されたためか病巣の形跡が立証出来ず、直接証明は困難であった。Cryptic angiomaは明白な出血源が除外でき最大直径2-3mm以下で、CAG上で血管腫そのものが造影されない一群と解釈されるからである。初回の出血は約3週間で限局化されている。この症例では娩出後の再出血は陣痛や怒責による突発的な一過性血圧上昇が誘因と考えられ、30分後に178/110mmHgまで上昇した高血圧は脳出血の刺激による二次的な脳圧亢進等の現象によるものと考えられる。Pedowitz & Perell²⁰⁾(1957年)はICH 49例中の21例(43%)に破裂後、血圧の上昇を認めたという。Fliegner ら¹⁴⁾(1969年)も出血後の高血圧を指摘している。

頭蓋内出血を合併した妊婦の管理には胎児の問題も関係してくる。妊娠中の出血(再)の可能性からtherapeutic abortionの処置が適応される事もある(Horton¹⁵⁾;1990年)。妊娠中毒症に伴う高血圧が脳内出血に誘因になるか否かを解明する決定的な手段は今の所ない(原田ら²⁾;1986年)。Dias ら¹⁰⁾(1990年)は妊娠ICH 154例を調査し、36例のAVMsについて検討した結果、36%は外科的処置を受け61%は受けなかったが、両者間の

母児の死亡率において有意差はなく、また外科的処置を受けなかった22例の分娩様式(C-Sと経腔)においても死亡率に差異は見られなかったと報告している。Hortonら¹⁵⁾(1990年)はAVMsをもつ238名の婦人について540回の妊娠を追跡し、438回の出産と102回の流産、また出産のうち75回は経腔で63回はC-Sという集計を得た。また全出血・17回のうち15回は初回出血で、妊娠中は14回で満期産(経腔:1, C-S:10)11回と3回の流産、分娩後に2回、人工流産後に1回という結果であった。これらのデータからは妊娠中の脳外科手術の適用や帝王切開による胎児娩出が必ずしも最上の手段になるとは限らない事(Pedowitz & Perell²⁰⁾;1957年)が推測される。一方 Donaldson¹²⁾(1978年)はAVMsの発病が分娩中にも見られ全体の11%を占める事を指摘しており、Billar と Adams⁸⁾(1986年)も陣痛中のAVMs破裂による脳出血を報告している。陣痛発作時、妊婦3人に1人は脳脊髄液圧が上昇し、Valsalva効果で静脈圧も上昇し余分なストレスが血管異常部位にかかる事(MaCall¹⁸⁾;1958年)や子宮収縮時に心拍出量が30-40%増加する事(Kerr¹⁶⁾;1968年)などの重複が出血の誘因になると考えられる。従って、Barnoら⁷⁾(1976年)やTuttelmanら²⁵⁾(1981年)は硬膜外麻酔や吸引・鉗子により分娩第2期を短縮し妊婦への負荷を軽減させる必要性を指摘している。産褥期においては母体生理が不安定なため、子宮血液環流等による循環動態の変化を避けた上で脳根治手術に移るべきである(Sadasivan ら²⁴⁾;1990年)。初回のAVMsの死亡率は約10%以内で妊娠中と非妊娠時に差はないが、残り妊娠期間中の再発危険度は33-50%と高くなり母体の死亡率は50-68%に増悪すると文献では発表されている。Robinson ら²³⁾(1974年)は脳出血の保存的治療中の再出血による死亡率の増悪を考えると根治手術後に分娩させるべきだと、またAmias⁵⁾(1970年)は妥当な処置(脳手術)後では、分娩様式そのものと胎児の死亡率との間に有意性はないとしている。放射線治療後に関しても同じ事がいえる(Horton¹⁵⁾;1990年)。

AVMsの妊娠中出血に対しては外科的処置や出産手段に絶対的有意性がないため、手術施行については脳外科の原則に、分娩様式については産科的考慮にそれぞれ基づいてなされるべきである。分娩前に手術する場合は持続的に胎児モニターで観察すべきであり、また手術中に分娩が開始すれば出産を優先し娩出後再開すべきである。この症例のような場合、初回出血の時点で諸検査の結果、悪化・再発の恐れが強ければ脳外科手術をすべきであったし、2回目出血(分娩後)に対し、根治手術を適用すべきかの判断はより慎重になされるべきである。

18%、母体後遺症：13%と分析している。Reeceら²¹⁾(1984年)は妊娠24週の大量脳出血にも拘らず母児とも良好な予後を経過したAVMの一例を報告した。Malikら¹⁹⁾(1988年)はvenous angioma等のAVMsを持つ妊婦9名のうち2名に脳出血を認めたが死亡例はなかったという。Hortonら¹⁵⁾(1990年)は出血した17名中、4名は神経脱落症状を、10名は完全回復したという。Sadasiyanら²⁴⁾(1990年)は16名の脳血管奇形を合併した妊婦を観察し、11例の出血と4例の痙攣発作及び1例の脳水頭症を認め、出血時、母体2名と児1名が死亡したと報告している。Kawasakiら¹⁷⁾(1990年)も32週の自験1例(妊娠中手術)にTuttelmanら²⁵⁾(1981年)のAVM破裂4例を加え、母体と児の死亡率はそれぞれ50%及び25%であったと報告している。根木ら⁴⁾(1990年)の発表では母体死亡率は12%と低く、児に対する死亡率は25%で母体発病時期や胎児娩出時間や仮死状態等の状況によっては新生児に後遺症が残る事が強調されている。

一般的にHortonら¹⁵⁾(1990年)の推測どおり出血の既往歴がある妊婦では初回出血危険度・3.5%(妊娠中)より5.8%まで増悪すると考えられる。この症例の様に初回妊娠時出血に対し姑息的処置ですませた患者について以後の妊娠を許可するか否かは難問である。

総 括

妊娠に合併した脳内出血症例について、文献的検討をくわえた。この疾患の原因はAVM(Angioma)と臨床的診断され処置された。諸検査により前頭部に於けるAVMの破綻による出血が確認された。妊娠初期で少量出血の理由で経過観察し、経腔的に吸引分娩で児娩出後、再出血を起こしたが、保存的処置のみで脳外科手術の適用とならず後遺症も見られなかった一症例を報告した。

文 献

- 1) 藤田 勝三ら：妊娠中における脳出血の外科的治療。脳神経外科，6：895，1978。

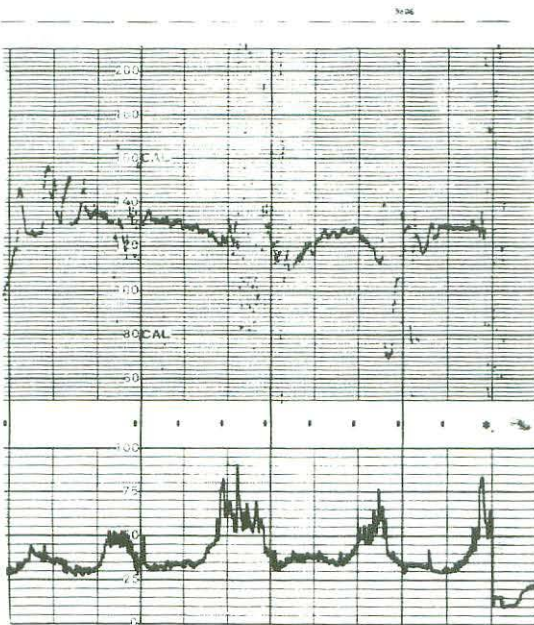


図6 娩出直前の分娩監視装置による児心音と陣痛の記録で異常所見はない。

妊娠に合併したAVMsの場合、母体死亡率は28%で非妊時より高く予後は悪いという(Diasら¹⁰⁾；1990年)。Amias⁵⁾(1970年)はAVMsについて死亡率を検討し母体死亡：27%，児死亡：

- 2) 原田 廉ら：妊娠に関連した脳出血4症例報告と文献的考察。脳神経外科, 14 : 221~225, 1986.
- 3) 星野 達二ら：妊娠・分娩・産褥時の頭蓋内出血と妊娠中毒症との関係について。産科と婦人科, 54 : 1327~32, 1987.
- 4) 根木 玲子ら：妊娠中に発症した母体頭蓋内出血例について。産婦人科の進歩, 42 : 386~88, 1990.
- 5) Amias A G et al : CEREBRAL VASCULAR DISEASE IN PREGNANCY. I HAEMORRHAGE. J Obstet Gynecol Br Commonw, 77 : 100, 1970.
- 6) Barnes J L et al : Cerebral Complications Incurred During Pregnancy and the Puerperium. Calif Med, 91 : 237~244, 1959.
- 7) Barno A & Freeman D W : Maternal deaths due to spontaneous subarachnoid hemorrhage. Am J Obstet Gynecol, 125, 384~392, 1976.
- 8) Biller J et al : Cerebrovascular disorders associated with pregnancy. Fam Physician, 33 : 125~132, 1986.
- 9) Cannell MB et al : SABARACHNOID HEMORRHAGE AND PREGNANCY. Am J Obstet Gynecol, 72 : 844~855, 1956.
- 10) Dias MS & Sekhar LN : Intracranial Hemorrhage from Aneurysms and Arteriovenous Malformations during Pregnancy and the Puerperium. Neurosurgery, 27, 855~866, 1990.
- 11) Dimsdale H : Pregnancy and lesions of the nervous system. Proceedings of Royal Society of Medicine, 55 : 571, 1962.
- 12) Donaldson J O : Neurology of pregnancy. WB Saunders, Philadelphia, 1978.
- 13) Fletcher A P et al : The influence of pregnancy upon blood coagulation and plasminolytic enzyme function. Am J Obstet Gynecol, 134 : 743~51, 1979.
- 14) Fliegner H et al : SUBARACHNOID HAEMORRHAGE AND PREGNANCY. J Obstet Gynaec Brit Cwlth, 76 : 912~17, 1969.
- 15) Horton J C et al : Pregnancy and the risk of Hemorrhage from Cerebral Arteriovenous Malformations. Neurosurgery, 27 : 867~872, 1990.
- 16) Kerr M G : Cardiovascular dynamics in pregnancy and labor. Br Med Bull, 24 : 19, 1968.
- 17) Kawasaki N et al : Conservative management of cerebellar hemorrhage in pregnancy. Int J Gynecol Obstet, 31 : 365~69, 1990.
- 18) Maccall M L : Circulation of the brain in toxemia. Clin Obstet Gynecol, 1 : 333, 1958.
- 19) Malik G M et al : Venous angiomas ; An Underestimated Cause of Intracranial Hemorrhage. Surg Neurol, 30, 350~8, 1988.
- 20) Pedowitz P et al : ANEURYSMS COMPLICATED BY PREGNANCY. Part II. Aneurysm of the Cerebral Vessels. Am J Obstet Gynecol, 73 : 736~49, 1957.
- 21) Reece EA et al : THE PERINATAL MANAGEMENT OF PREGNANCY COMPLICATED BY MASSIVE INTRACEREBRAL HEMORRHAGE. A J Perinato, 1 : 266~67, 1984.
- 22) Robinson J L et al : Subarachnoid hemorrhage in pregnancy. J Neurosurg, 36 : 27~33, 1972.
- 23) Robinson J L et al : Arteriovenous malformation, aneurysms and pregnancy. J Neurosurg, 41 : 63~70, 1974.
- 24) Sadasivan B et al : Vascular Malformations and pregnancy. Surg Neurol, 33 : 305~313, 1990.
- 25) Tuttelman R M et al : CENTRAL NERVOUS SYSTEM HEMORRHAGE COMPLICATING PREGNANCY. Obstet Gynecol, 58, 651~56, 1981.